



LAPORAN KASUS—CASE REPORT

EFUSI PERIKARDIUM BERAT DENGAN IMPENDING CARDIAC TAMPONADE

Steve Freyssinet Karundeng¹, Novita Panggau¹, Henny Tanton¹, Lalu Fauzan Adi Yuliansyah^{2*}, Lalu Fahril Ilham^{2*}

¹RSUD Kabupaten Teluk Bintuni
²Fakultas Kedokteran Universitas
Mataram

*Korespondensi:
lalu.fauzan@gmail.com

Abstrak

Efusi perikardial terjadi ketika terdapat akumulasi cairan pada kantung perikardium yang mengelilingi jantung. Akumulasi ini dapat menyebabkan penekanan yang berakibat tamponade jantung. Tanda-tanda tamponade jantung dapat berupa hipotensi, distensi vena jugularis, dan suara jantung yang meredup. Kondisi ini dapat ditangani dengan pericardiocentesis. Alternatif lain adalah dengan operasi *pericardial window*. Pada laporan ini, kami melaporkan seorang wanita yang memiliki efusi perikardium berat dengan *impending cardiac tamponade*.

Kata Kunci: efusi perikardium, tamponade jantung, pericardial window, miokarditis

PENDAHULUAN

Efusi perikardial terjadi ketika terdapat akumulasi cairan pada kantung perikardium yang mengelilingi jantung. Kantung ini terdiri dari perikardium viseral yang tipis yang melekat dengan epikardium jantung dan perikardium parietal yang lebih tebal yang melekat dengan paru, diafragma, sternum, pembuluh darah besar, dan struktur mediastinum lainnya. Pada orang normal, kantung biasanya menyimpan sekitar 15 hingga 50 mL cairan serosa. Efusi dapat terjadi karena beberapa penyebab, seperti infeksi, proses inflamasi, keganasan, trauma, idiopatik, maupun karena penyakit jantung lainnya. Pada negara berkembang, efusi paling sering disebabkan karena infeksi *Mycobacterium tuberculosis*. Ketika terjadi akumulasi cairan, tekanan pada kantung perikardium meningkat sehingga menekan jantung. Penekanan jantung akan menyebabkan kongesti vena dan menurunkan pengisian diastolik ventrikel kiri. Pada tahap akhir, akan terjadi penurunan tekanan darah dan curah jantung. Ketika sudah ditemukan hipotensi, distensi vena jugularis, dan suara jantung yang meredup (Beck's triad), pasien sudah dapat

dikatakan mengalami tamponade jantung. Pasien dengan tamponade jantung juga menunjukkan tanda-tanda lain yang berhubungan dengan syok kardiogenik.^{1,2}

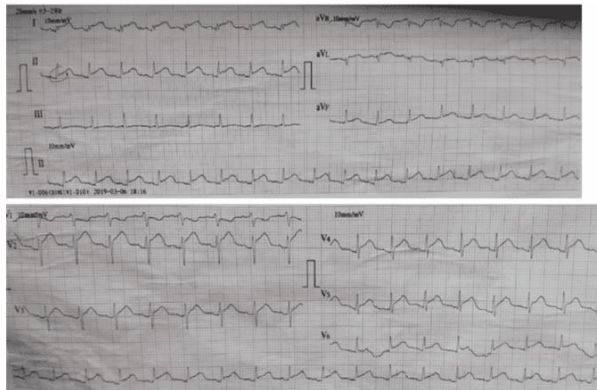
LAPORAN KASUS

Seorang wanita berusia 31 tahun datang ke Instalasi Gawat Darurat RSUD Teluk Bintuni dengan nyeri dada kiri, terutama ketika menarik nafas dalam. Nyeri yang dirasakan dideskripsikan seperti sensasi tajam yang menembus dada dan menjalar ke arah bahu. Pasien mengaku seminggu sebelum masuk rumah sakit memiliki gejala infeksi saluran nafas. Pasien juga mengeluhkan sesak nafas saat beraktifitas sejak 3 bulan yang lalu. Pasien memiliki riwayat postpartum 7 bulan.

Hasil dari pemeriksaan fisik adalah tekanan darah 90/60 mmHg, denyut nadi 115 kali per menit, saturasi oksigen 97% dengan udara ruangan. Tekanan vena jugularis adalah 5 + 3 cm H₂O. Ditemukan kardiomegali dan bunyi jantung I dan II yang reguler. Ditemukan pula suara nafas vesikuler dan ronki basah halus minimal pada basal paru

bilateral. Pada pemeriksaan abdomen ditemukan hepatomegali.

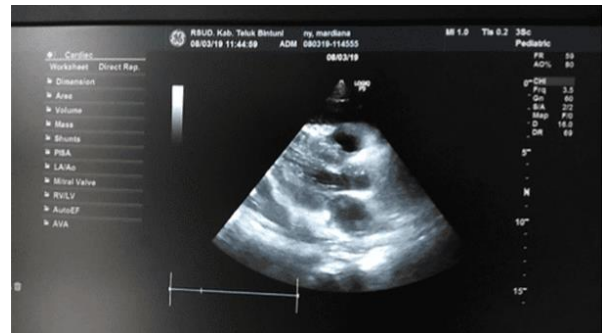
Pemeriksaan penunjang yang bermakna adalah hemoglobin 8,8 mg/dL, Mean Corpuscular Volume (MCV) 76,5 fL, Mean Corpuscular Hemoglobin 24 pg, Mean Corpuscular Hemoglobin Concentration 31,4%. Hematocrit 28%, leukosit 19.800/UI, dan trombosit 296.000 UI. Pada pemeriksaan EKG, didapatkan sinus takitardia dan ST elevasi pada seluruh lead. Diagnosis kerja yang dipakai adalah miokarditis, suspek pleuropneumonia, anemia mikrositik mikrositer.



Gambar 1 hasil elektrokardiogram pasien pada tanggal 6 Mei 2019

Di IGD, pasien diberikan terapi cairan ringer laktat, suplementasi oksigen, gliseril guaiaakolat, ranitidin, ketorolac. Pasien kemudian dirawat inap. Hari pertama, pasien mengeluhkan sesak nafas. Dilakukan observasi nyeri dada dan dispnea dengan suspek *dilated cardiomyopathy et causa myocarditis* dengan diagnosis banding peripartum kardiomyopati dan pneumonia komunitas. Pemeriksaan penunjang dilakukan dan ditemukan leukosit 375.000 / uL. Ditemukan juga SGPT 165 u/L dan kreatinin 1,6 mg/dL. Pada uji urin lengkap, ditemukan warna kuning keruh, epitel penuh, leukosit 10-15 / LPB, dan eritrosit 2-3 / LPB. Terapi sebelumnya dilanjutkan dan diberikan tambahan seftriakson, furosemid, metilprednisolon, captopril, levofloksasin, dan aspilet.

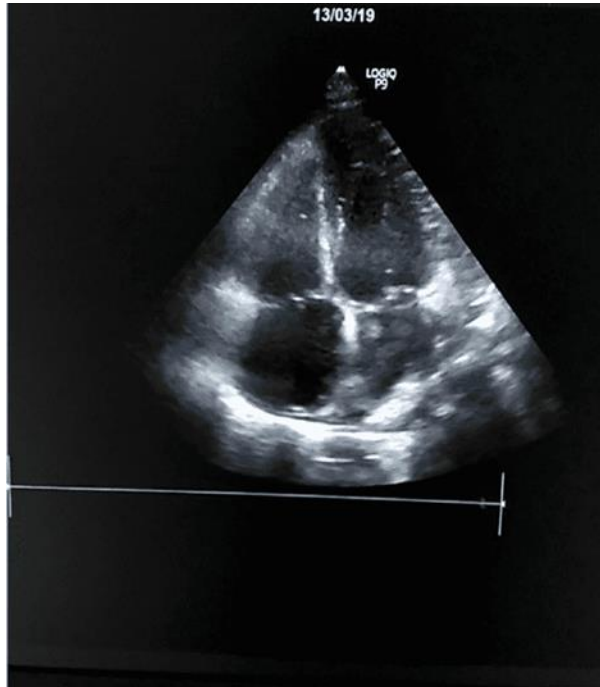
Sesak nafas pasien dirasakan bertambah berat jika tidur dan lebih nyaman bila duduk. Pada hari kedua, ditemukan *pitting edema* minimal. Saat dilakukan echokardiografi, ditemukan *severe pericardial effusion, circumferential, ±20 mm, RV collapse (+)*. Dilakukan juga pemeriksaan morfologi darah tepi dan ditemukan hasil anemia normokromik normositik dengan neutrofilia absolut dicurigai proses kronik dengan diagnosis banding defisiensi besi disertai adanya proses infeksi. Pemeriksaan *ultrasonography* abdomen menemukan hepatomegali dengan dilatasi ringan vena hepatica dan vena cava inferior dan ascites, efusi pleura bilateral, dan nefrolithiasis bilateral. Pasien kemudian diberikan terapi tambahan furosemide intravena.



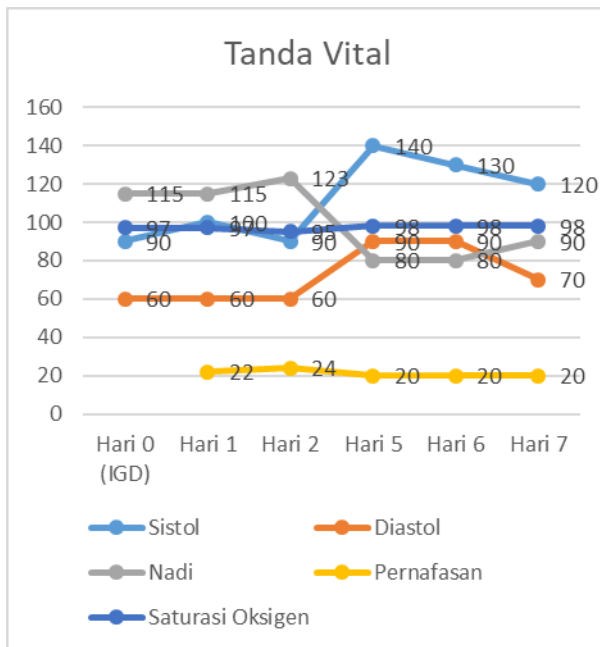
Gambar 2 echokardiografi pre-pericardial window tanggal 8 Maret 2019

Pada hari ketiga (9 Maret 2019), dilakukan operasi *pericardial window/pericardiotomy*. Pada hari kelima perawatan (11 Maret 2019), pasien mengeluhkan batuk produktif. Tidak ditemukan kardiomegali maupun edema pada ekstremitas. Pasien dilakukan echocardiography pada hari ketujuh perawatan (13 Maret 2019) dan ditemukan hasil *normal all chambers, normal left ventricle systolic function ejection fraction 72%, diastolic dysfunction grade II, normal valves, reduced right ventricle contractility, dan mild pericardial effusion 6-7 mm*. Pasien dipulangkan pada hari ke-10 perawatan (16 Maret 2019) dengan diagnosis akhir *mild pericardial effusion* dengan *impending tamponade post-pericardial window* POD VII, suspek miokarditis, efusi pleura bilateral, kongestif liver, dan infiltrat paru akibat *hospital-acquired pneumonia*. Pada *follow-up* tanggal 18 Maret 2019,

pasien sudah tidak memiliki keluhan dan hasil echocardiography normal all chambers, normal left ventricle systolic function ejection fraction 70%, reduced right ventricle contractility, mild pericardial effusion. Hasil analisis cairan perikardium pasien menunjukkan kecurigaan eksudat.



Gambar 3 echokardiografi post-pericardial window tanggal 13 Maret 2019



Gambar 4 diagram tanda vital selama pasien dirawat di RSUD Teluk Bintuni

DISKUSI

Etiologi dari efusi perikardial bervariasi dan tiap penelitian menunjukkan epidemiologi yang berbeda-beda. Penelitian oleh Imazio *et al.* menemukan bahwa etiologi efusi perikardial lebih banyak diakibatkan oleh infeksi pada pasien dengan imunokompromais dan pada negara berkembang.³ Pada negara maju, efusi perikardial lebih sering bersifat idiopatik.⁴ Efusi yang lebih berat biasanya bersifat idiopatik atau dapat disebabkan karena keganasan maupun tuberkulosis.⁵ Pada pasien ini, didapatkan kecurigaan myocarditis yang menyebabkan efusi perikarditis. Cairan perikardium yang bersifat eksudat juga mengarahkan kecurigaan infeksi.

Dengan epidemiologi tersebut dan gejala batuk yang muncul pada pasien, kecurigaan efusi perikardium karena infeksi belum dapat disingkirkan. Etiologi infeksi ini bisa juga dikaitkan dengan pneumonia yang dialami pasien. Infeksi tuberkulosis juga dapat dipertimbangkan. Aspek yang paling sulit dari diagnosis infeksi tuberkulosis pada perikardium adalah mendeteksi infeksi mikobakterium itu sendiri. Sekitar 15-20% dari penyakit perikardial tidak pernah didiagnosis, yang mencerminkan kurangnya keseluruhan dalam tes diagnostik baru yang efisien dan hemat biaya yang dapat dengan cepat membantu pengambilan keputusan klinis.⁶ Hasil BTA yang negatif pada pasien ini mendorong kecurigaan etiologi infeksi ke arah pneumonia. Pemberian antibiotik pada pasien ini menunjukkan respon yang baik pada *follow up*.

Ekokardiografi adalah modalitas pencitraan terbaik untuk digunakan secara *bedside*. Ekokardiografi tidak hanya dapat memastikan adanya efusi perikardial, tetapi juga menentukan derajatnya, dan apakah efusi tersebut menyebabkan gangguan fungsi jantung. Tatalaksana *cardiac tamponade* adalah dengan cara mengevakuasi cairan perikardium untuk mengurangi tekanan di sekeliling jantung. Salah



satu cara yang dapat digunakan adalah menggunakan *bedside pericardiocentesis*.⁷ Pada kasus ini, alat tidak tersedia sehingga kami tidak dapat menggunakan prosedur ini. Salah satu cara lain yang dapat digunakan adalah membuat *pericardial window*. *Pericardial window* biasanya dilakukan untuk tujuan diagnosis dan terapeutik. Diagnosis dapat dibantu oleh *pericardial window* untuk menentukan keganasan atau infeksi.⁸ Kami menangani pasien ini dengan *pericardial window* dan hasil *follow-up* menunjukkan tidak adanya komplikasi.

KESIMPULAN

Seorang wanita berusia 31 tahun datang ke IGD dengan keluhan nyeri dada, terutama ketika menarik nafas dalam. Hasil pemeriksaan penunjang mengarahkan diagnosis kepada efusi perikardium dengan diagnosis banding peripartum kardiomiopati. Pemeriksaan lebih lanjut dan tanda vital yang semakin memburuk menunjukkan tanda-tanda cardiac tamponade. Karena keterbatasan alat, pasien ditangani menggunakan operasi *pericardial window*. Hasil drainase cairan perikardium dan tanda-tanda dari pasien menunjukkan kecurigaan etiologi infeksi yang menyebabkan efusi perikardium. Pada *follow-up*, keadaan pasien sudah lebih membaik.

DAFTAR PUSTAKA

1. Willner DA, Goyal A, Grigorova Y, Kiel J. Pericardial Effusion. In: StatPearls [Internet]. Treasure Island (FL): StatPearls Publishing; 2022 [cited 2022 Jun 4]. Available from: <http://www.ncbi.nlm.nih.gov/books/NBK431089/>
2. Stashko E, Meer JM. Cardiac Tamponade. In: StatPearls [Internet]. Treasure Island (FL): StatPearls Publishing; 2022 [cited 2022 Jun 4]. Available from: <http://www.ncbi.nlm.nih.gov/books/NBK431090/>
3. Imazio M, Adler Y. Management of pericardial effusion. *European Heart Journal*. 2013 Apr 2;34(16):1186–97.
4. Permanyer-Miralda G, Sagristá-Sauleda J, Soler-Soler J. Primary acute pericardial disease: A prospective series of 231 consecutive patients. *The American Journal of Cardiology*. 1985 Oct;56(10):623–30.
5. Hoit BD. Pericardial Effusion and Cardiac Tamponade in the New Millennium. *Curr Cardiol Rep*. 2017 Jul;19(7):57.
6. Isiguzo G, Du Bruyn E, Howlett P, Ntsekhe M. Diagnosis and Management of Tuberculous Pericarditis: What Is New? *Curr Cardiol Rep*. 2020 Jan;22(1):2.

7. Chetrit M, Lipes J, Mardigyan V. A Practical Approach to Pericardiocentesis With Periprocedural Use of Ultrasound Training Initiative. *Canadian Journal of Cardiology*. 2018 Sep;34(9):1229–32.
8. Sen O, Aydin U, Iyigun T, Reyhancan A, Timur B, Kadirogullari E, et al. Right pericardial window opening: a method of preventing pericardial effusion. *Gen Thorac Cardiovasc Surg*. 2020 May;68(5):485–91.